Cabinet de traumatologie
et Médecine du Sport de Pau

Syndromes de Loge d'Effort
Pathologie vasculaire sportive

Marc Bouvard

DU Médecine du sport
Marrakech 13-14 Avril 2018

Syndrome de loge d'effort

- Douleur d'une loge survenant à l'effort, disparaissant au repos en rapport avec un conflit contenant-contenu
- surtout les loges de jambe mais aussi les avant-bras (moto, planche à voile)
- L'atteinte est dans 50-80% des cas bilatérale
- Sports d'endurance ++ entre 20-30 ans

Diagnostic

- Douleur de la loge sans irradiations stéréotypée à l'effort (intensité, durée) progressive avec tension gonflement
- Paresthésie ou anesthésie possible en aval
- Disparition progressive des symptômes en récupération
- Examen clinique au repos pauvre : hernie musculaire, voussure de la loge

Diagnostic

- Mesure de la pression intra-musculaire (PIM) avant et après effort calibré déclenchant les symptômes

Normal <10 mmHg pathologique > 15 mmHg

Diagnostics différentiels

- Myosite médicale
- Douleurs projetées notamment radiculaires
- Lésions osseuses tumorales, traumatiques
- Syndromes canalaires et pathologies vasculaires

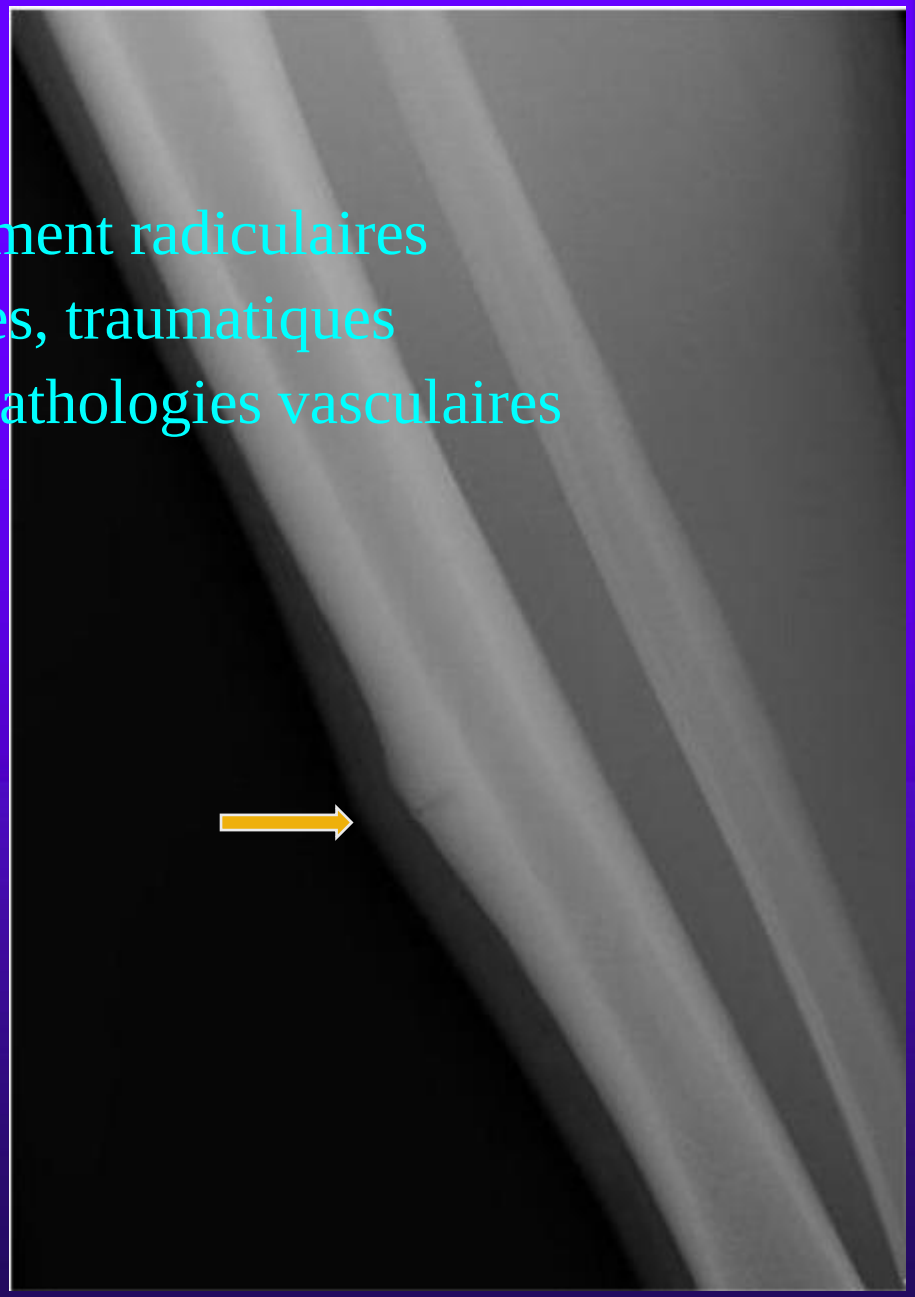

Traitement

- La chirurgie est le seul traitement apportant la guérison
- Aponévrotomie +/- aponévrectomie
- Marche à J2 puis rééducation
- Reprise du sport partielle à 2 mois, totale à 3 mois
- Résultats mitigés 40-80% de bons résultats

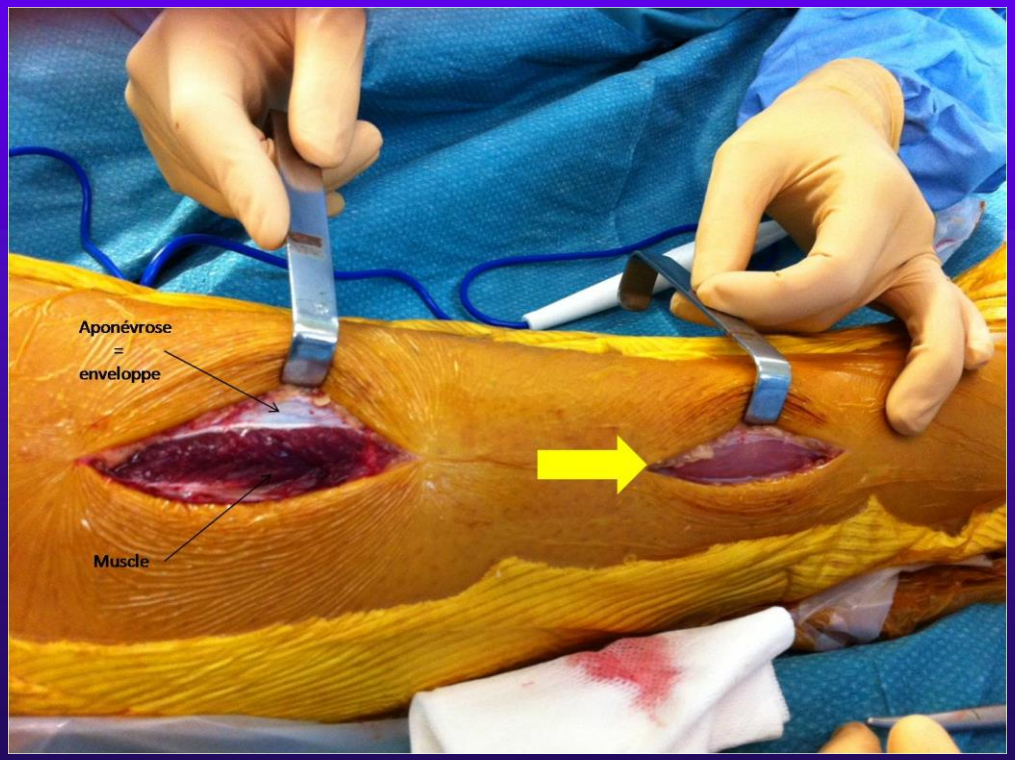

Syndrome de la traversée Thoraco-Brachiale

Encadré 55.1 Syndrome de la traversée thoraco-brachiale

- L'atteinte nerveuse donne les symptômes, les atteintes vasculaires en font la gravité.
- Les manœuvres dynamiques cliniques sont orientées vers une évaluation artérielle.
- La recherche d'une anomalie osseuse costale doit être systématique.
- Le traitement passe par une rééducation spécifique de la ceinture scapulaire dans les formes neurologiques. Les formes vasculaires doivent être opérées.

P.Feugier in Médecine du sport pour le praticien Elsevier

Syndrome de la traversée Thoraco-Brachiale

douleurs, engourdissements manque de force du M.Sup positionnels

ex.clinique comparatif – manoeuvre d'Adson

radiographie (côte cervicale)

artériographie dynamique

Rééducation de Pitt

Chirurgie

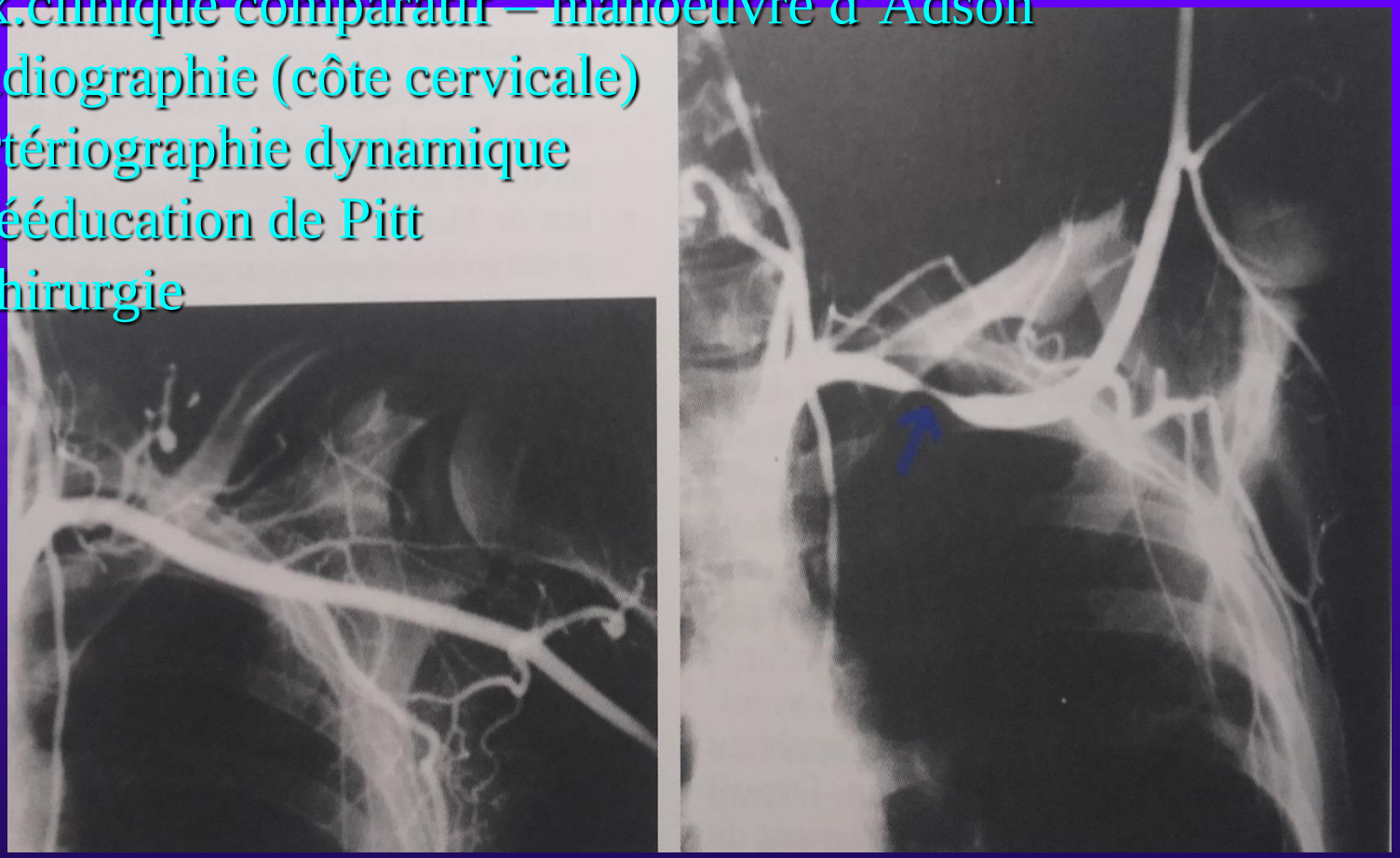

P.Feugier in Médecine du sport pour le praticien Elsevier

Endofibrose Iliaque Externe

Décrite en 1985

Cycliste ♂ 20-30 ans > 120000 km

Dans les cols, les sprints :

Douleur paralysante

Impression de Gonflement de la cuisse

Epreuve d'effort + doppler à la cheville

Endofibrose Iliaque Externe

Artériographie dynamique
Endoscopie artérielle
~~Dilatation et stent~~
Racourcissement par artériectomie de 2-3 cm
Antiaggrégant 6-12 mois
Reprise entrainement à 1 mois, compétition à 4 mois

Artère Poplité piégée

Compression de l'artère poplitée entre l'arcade des Add. et l'arcade du soléaire
lors de l'ext. de la jambe+flex.dorsale du pied

Encadré 55.3 Syndrome de l'artère poplitée piégée

- Il s'agit du diagnostic à suspecter devant une claudication surale chez un patient jeune.
- La compression artérielle résulte d'une anomalie embryologique musculaire et/ou artérielle.
- Il nécessite un traitement chirurgical en cas de symptomatologie.

P.Feugier in Médecine du sport pour le praticien Elsevier

Artère Poplité piégée

Compression de l'artère poplitée entre l'arcade des Add. et l'arcade du soléaire
lors de l'ext. de la jambe+flex.dorsale du pied

<30 ans ♂ cyclisme, natation, danse, basketball
Claudication en station debout prolongée, à la marche, lors de certains efforts
Rechercher des signes d'ischémie (pâleur, froideur, paresthésies)
Des signes de compression veineuse (cyanose, œdème)

Echo-doppler dynamique
Angio-TDM ou angio-IRM

Traitement chirurgical