



1<sup>e</sup> JOURNÉE NATIONALE  
SUR LA PUBALGIE

Vendredi 5 octobre 2012  
Bordeaux - Cité Mondiale

# La forme symphysaire

*Jean-Pierre PACLET*



# La forme symphysaire

- La première connue : Spinelli 1932
- Durey: Phase « floride » de la pubalgie
- Traduction radiologique



# La symphyse pubienne

Amphiarthrose → peu de possibilité d'adaptation mécanique

- Contraintes : Cisaillement ← Poids du corps

- Distraction  Production

- C



# La forme symphysaire

## L'épidémiologie

Isolée peu fréquente

- 7% Vidalin
- 6% Legall
- 33% Cugat
- 12% perso

Mais quelle définition: Clinique ? Radiographique ? IRM ?



# La forme symphysaire

## Le diagnostic

Relativement facile dans la forme isolée

- Histoire de la maladie +++
  - ↳ Début progressif
  - ↳ Surcharge fonctionnelle
  - ↳ Douleur médiane
  - ↳ Calmée par le repos...
  - ↳ Calmée par les AINS...



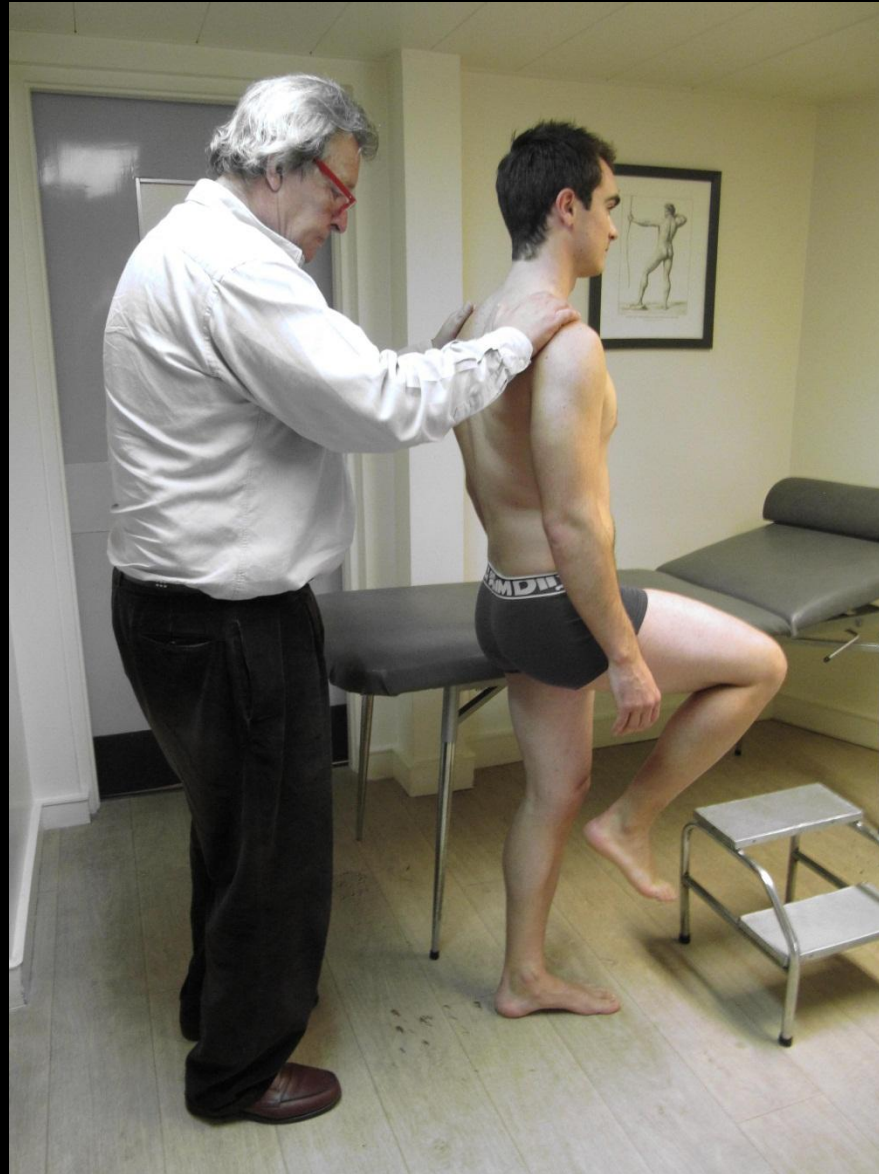# La forme symphysaire

## Le diagnostic

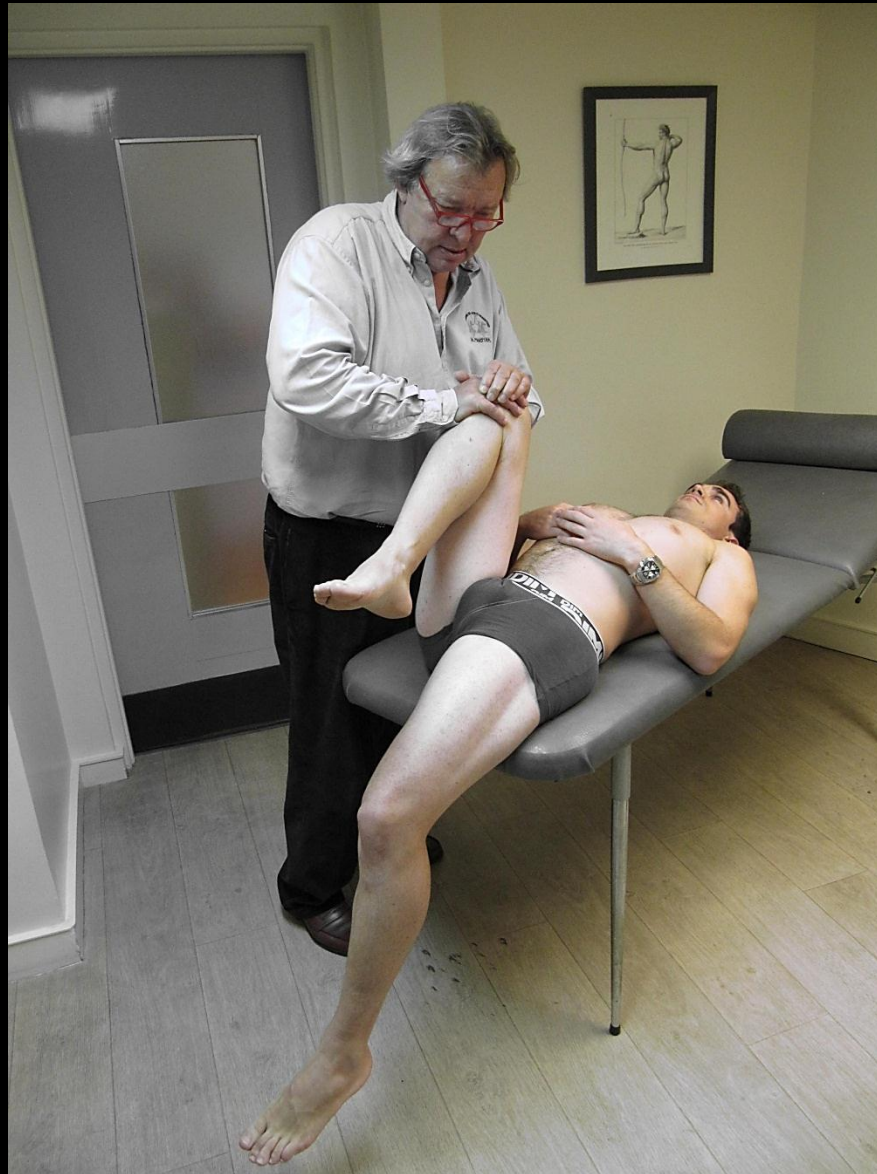- Examen clinique
  - ☛ Morphotype
  - ☛ Mobilité de hanche
  - ☛ Manœuvres de mobilisation de la symphyse



# Manœuvre de Rotes

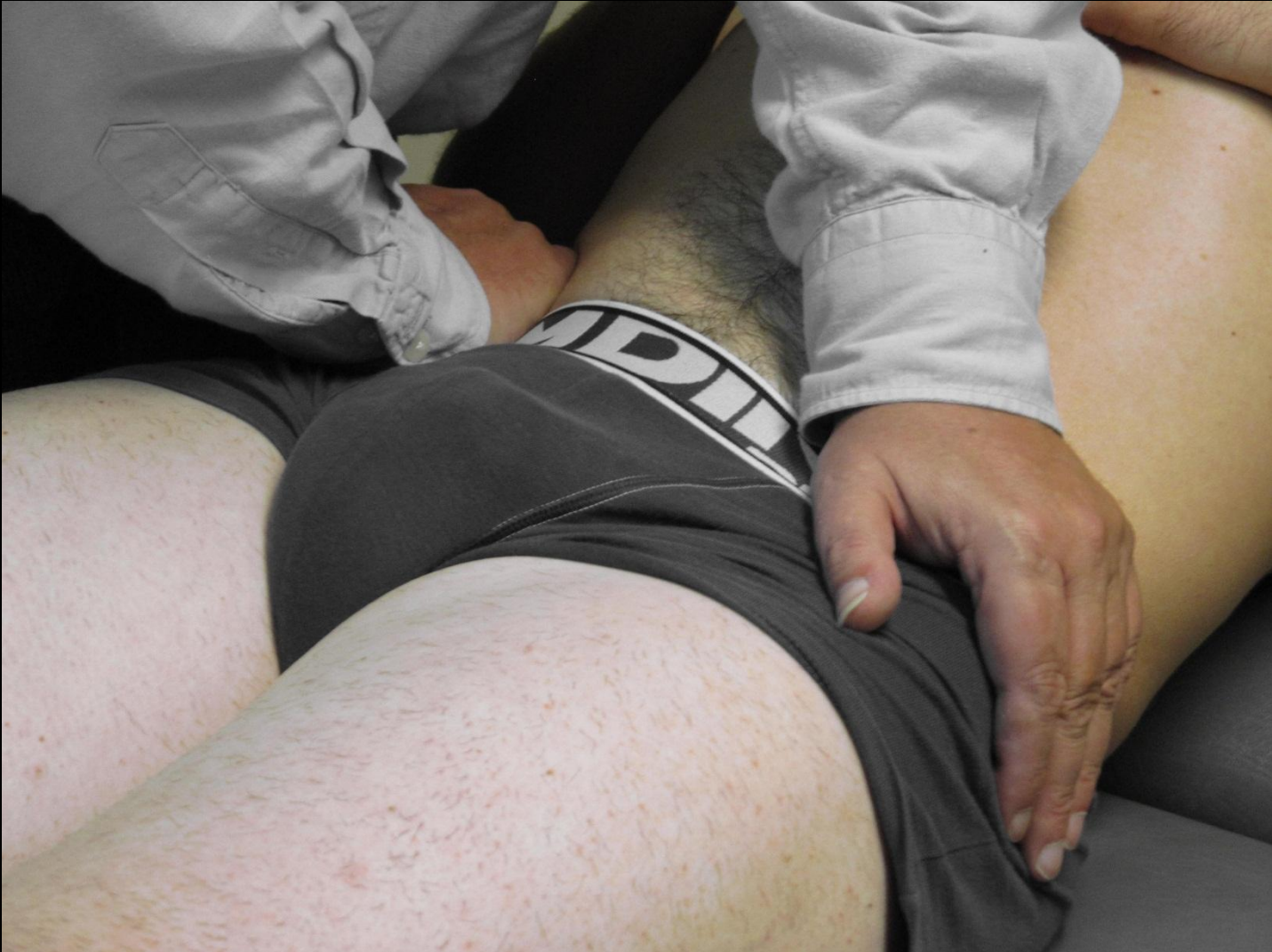

# Manœuvre de Thomas

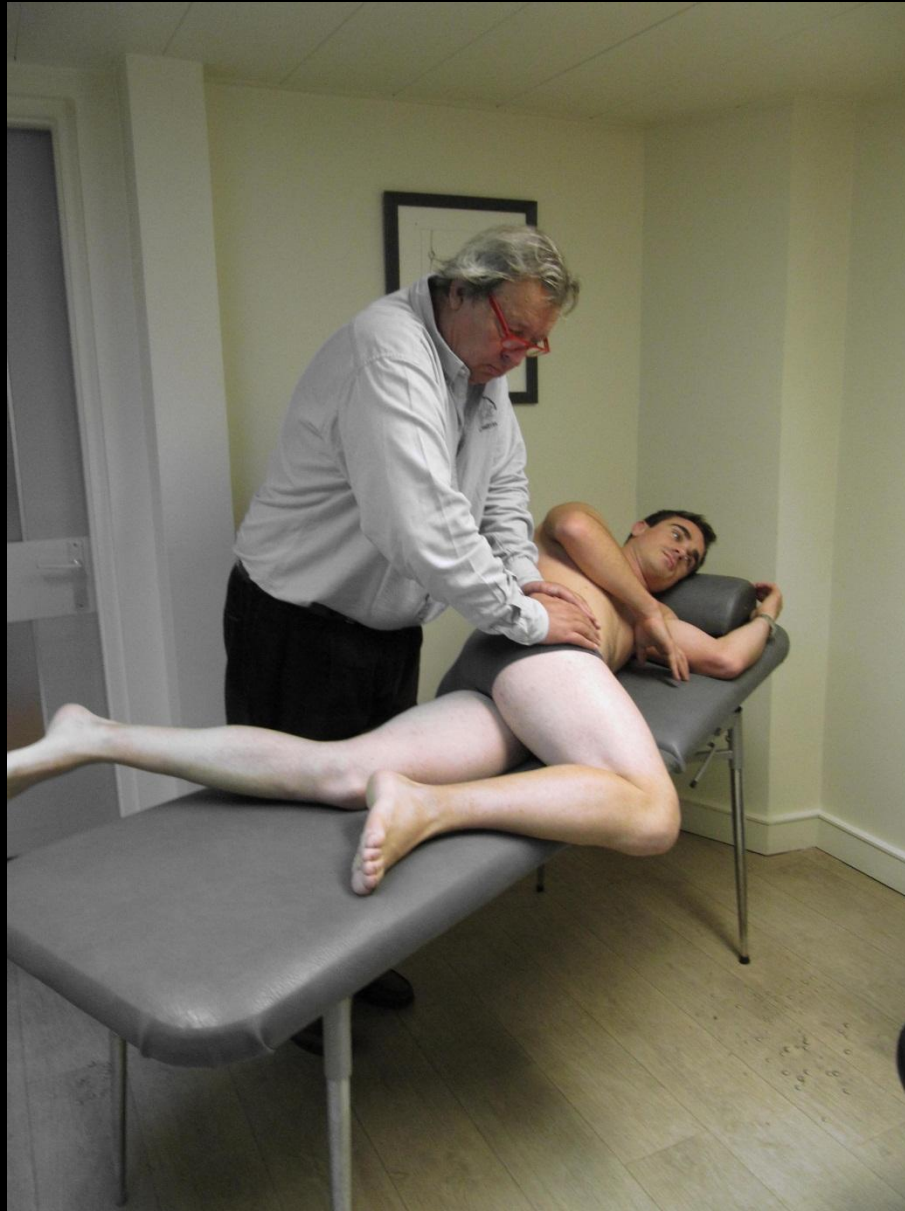



# Manœuvre d'Ericksen



# Manœuvre de Volkman



**SHOOT DANS LE VIDE**

# La forme symphysaire

## Le diagnostic

- Examen clinique
  - ☛ Morphotype
  - ☛ Manœuvres de mobilisation de la symphyse
  - ☛ Palpation:
    - ☛ Angles antérieurs
    - ☛ Plancher



# La forme symphysaire

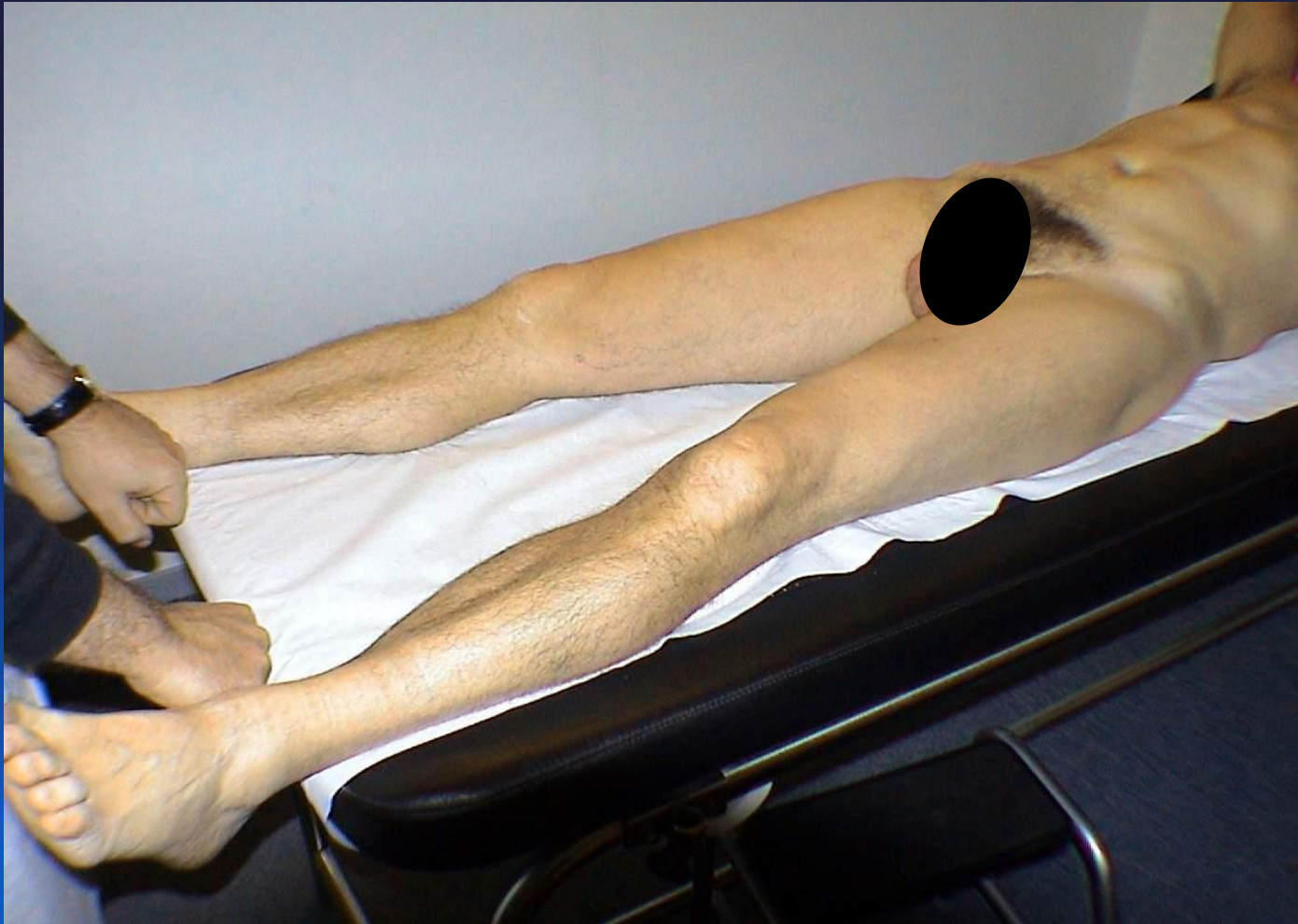## Le diagnostic

- **Examen clinique**
  - ☛ **Morphotype**
  - ☛ **Manœuvres de mobilisation de la syphyse**
  - ☛ **Palpation**
  - ☛ **Testing isométrique souvent positif**



# La forme symphysaire

## Le diagnostic



# La forme symphysaire

## Le diagnostic

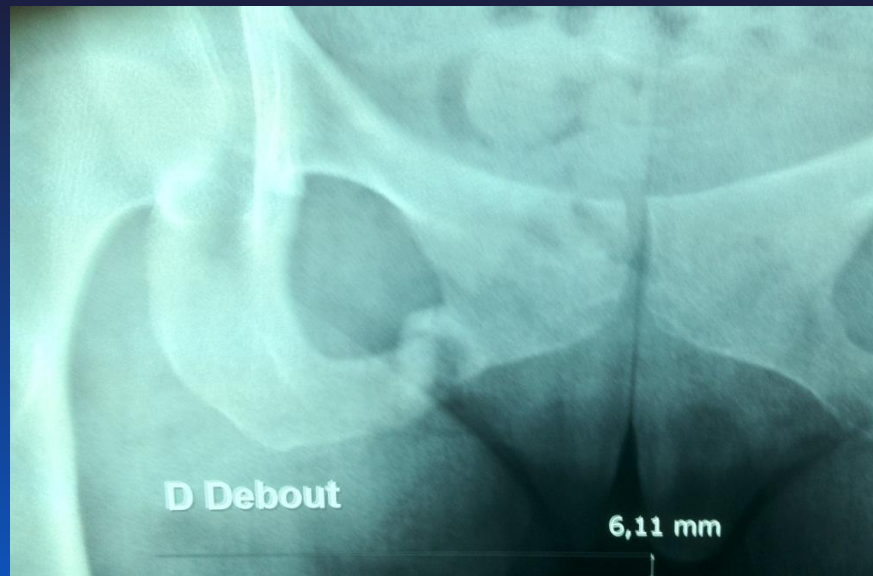
- **Examen clinique**
  - ☛ **Mobilité de hanche**
  - ☛ **Manœuvres de mobilisation de la symphyse**
  - ☛ **Palpation**
  - ☛ **Absence de signes :**
    - ☛ **De tendinopathies des adducteurs**
    - ☛ **D'insuffisance abdomino-pariétale**



# La forme symphysaire

## Le diagnostic différentiel

### ➔ Fracture de fatigue



### ➔ Pathologie inflammatoire





# Au total ...

## Faisceau d'arguments

- Diagnostic facile dans les rares formes isolées
- Beaucoup plus hésitant dans les formes imbriquées



**Merci de votre  
attention ...**

