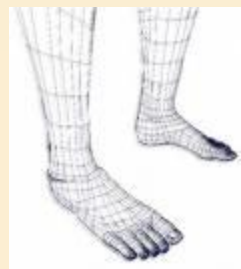
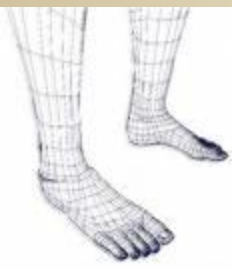


LES FAUSSES ENTORSES EXTERNEN DE LA CHEVILLE

EPU du mardi 02/06/2009

CBMS

Dr Julie RAMETTE



LES FAUSSES ENTORSES EXTERNNES DE LA CHEVILLE

- LESIONS DES TISSUS
MOUS:

- **Ligamentaires**

- Syndesmose TF
- ATT

- **Tendineuses**

- Luxation des péroniers latéraux
- Rupture du tendon d'Achille

- LESIONS OSSEUSES:

- **Fractures de ME**
- **Fractures de MI**
- **Fractures du 5ème
métatarsien**
- **LODA?**

Lésions ligamentaires

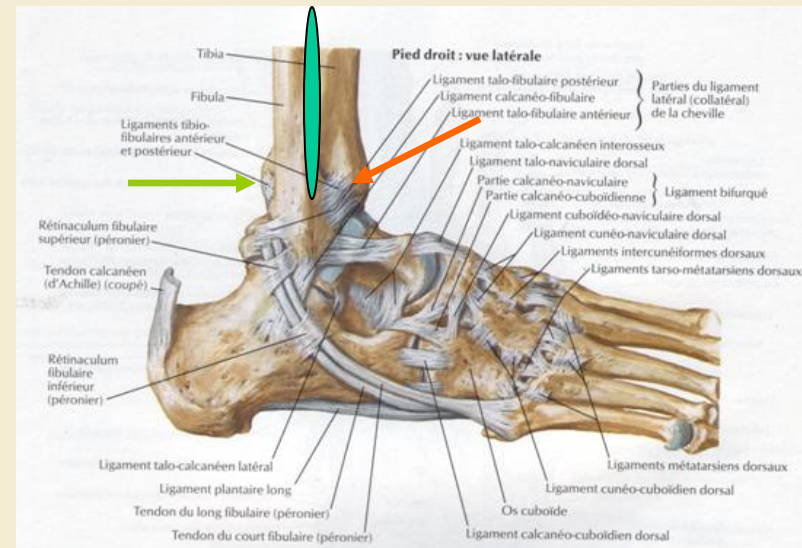
- Syndesmose TF

- Anatomie et biomécanique:

- Ouverture en FD avec RE (Pronation)

- Lésions:

- Avec fracture
- Ligamentaires pures (1%)



Syndesmose TF:LTFAI

- Mécanisme en **pronation**:
 - Trauma appuyé ou sport de glisse
- SF: douleur *irradiante en charge* ,
impotence fonctionnelle

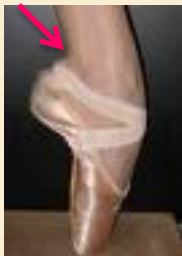

- SP:
 - Inspection
 - Palpation: douleur *interligne TF*
 - **Manœuvres douloureuses**:
 - FD, Test de Kleiger, Test de Hopkinson



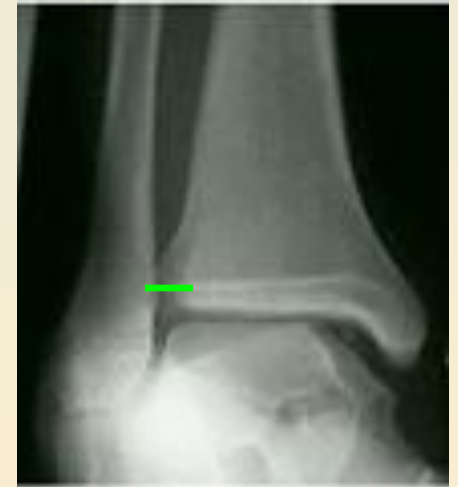Syndesmose TF:LTFPI

- Mécanisme: inversé
- SF: douleurs *postérieures*,
impotence fonctionnelle *disproportionnée*
- SP:
 - Inspection
 - Palpation: **Syndrome de carrefour postérieur!!**



Syndesmose TF:

- Bilan paraclinique
 - Radiographies standard *statiques*
 - Face
 - Face RI
 - Profil
 - Échographie
 - Scanner
 - ~~IRM~~



Chopart


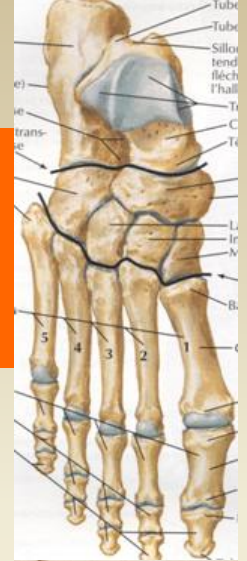
Anatomie et biomécanique

Mécanisme en **supination** du médio tarse

– SF: douleur *en charge*

– SP:

- Inspection: œdème, hématome *localisé, IL pied ++*
- Manœuvres douloureuses: ATT, prono supination avant pied



Chopart

- Bilan paraclinique
 - Radiographies standards:
 - Face pied
 - $\frac{3}{4}$ avant pied centré sur l'ATT
 - Scanner

Lésions tendineuses

- Luxation des tendons péroniers latéraux

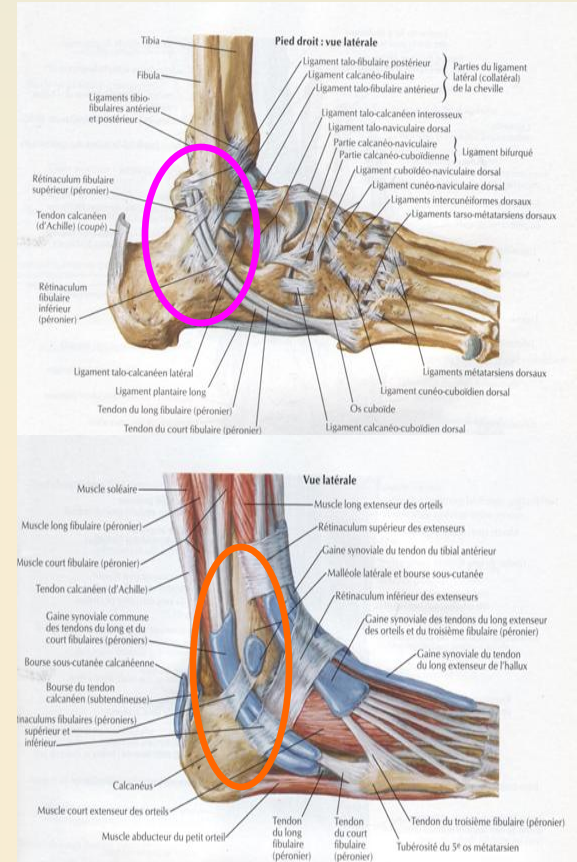
- Anatomie et biomécanique:

 - Tunnel ostéofibreux

- Mécanismes:

 - Inversion, FD, contraction PL

 - Éversion, FP



Luxation des tendons péroniers latéraux

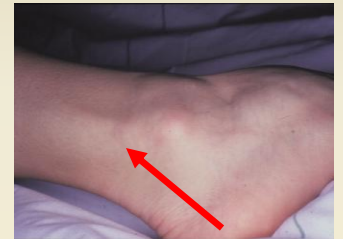- Clinique:

- Claquement, déchirure, déboîtement

- SP:

- Inspection: Œdème, ecchymose rétro ME, luxation

- Palpation: douleur rétro ME et tests de luxation



- Paraclinique:

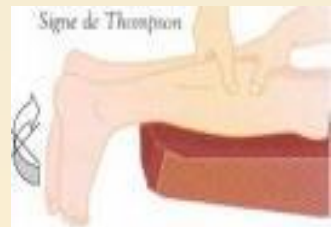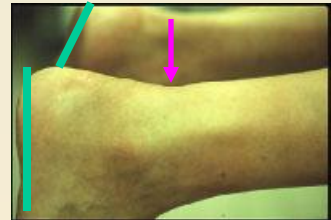
- Radiographie sd: écaille

- Echographie

- IRM

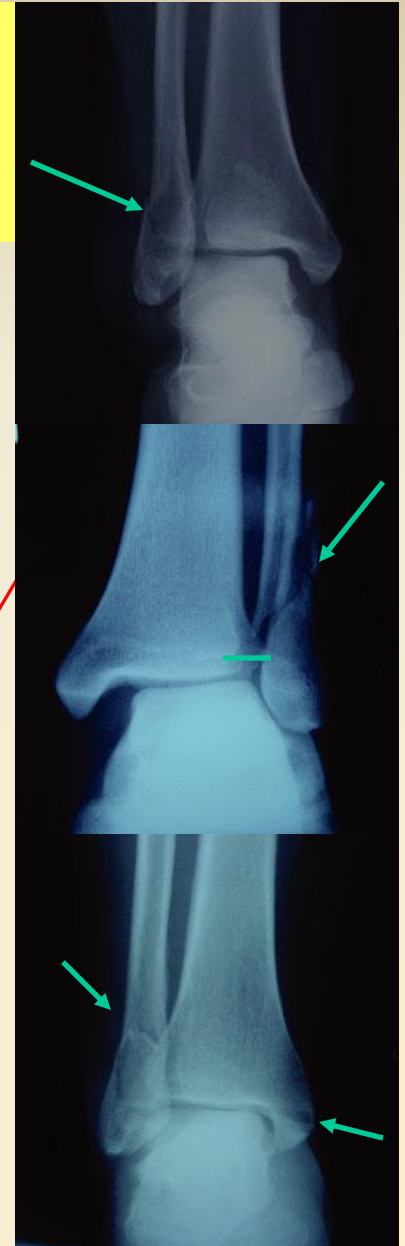Rupture du tendon d'Achille

- Mécanisme: contraction brutale du TS
- SF: douleur, claquement, déchirure, impotence
- SP:
 - Inspection: œdème, hématome, encoche, perte équin physiologique
 - Palpation: encoche, Thompson ++
- Paraclinique: **Aucun !**



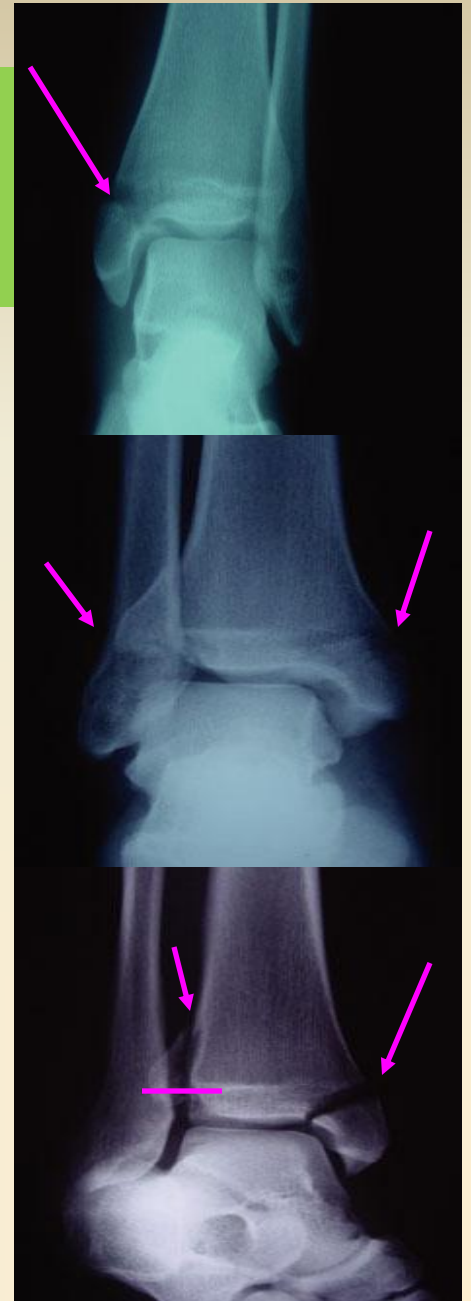
Lésions osseuses: Fracture de la ME

- 85-90%
- Mécanismes: direct ou indirect
- Clinique: *signes cutanés/vasculaires/
neurologiques*
- Paraclinique:
 - Radiographies standard
 - Scanner



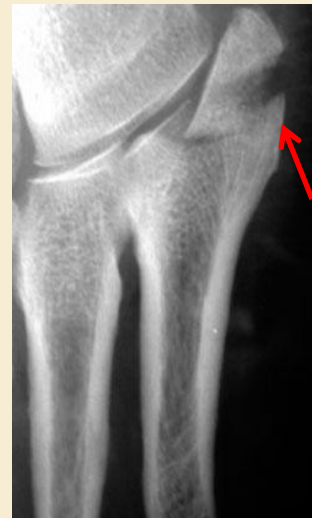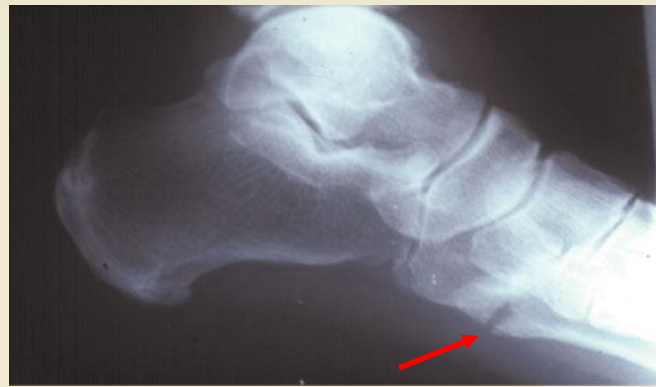Fracture de la MI

- Isolées
- Associées
 - Entorse compliquée (LLE,TF)
 - Luxation PL
 - Rupture Tibial postérieur
- Clinique
- Paraclinique



Fracture de la base du 5 métatarsien

- Clinique
- Paraclinique



LODA

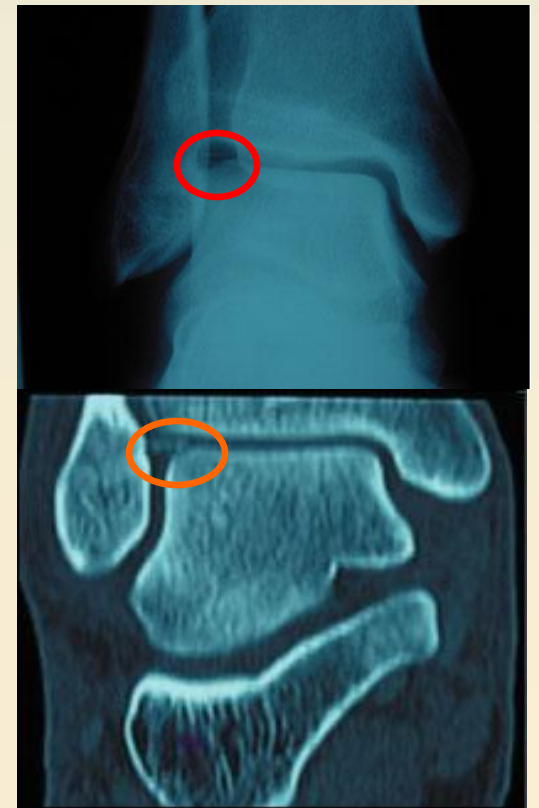Vraie ou fausse entorse ???

- Entorse grave du LLE !!!
- Mécanisme: inversion
- Clinique:
 - SF: douleur, impotence fonctionnelle
 - SP:
 - Ottawa
 - Douleurs en **compression ++**



LODA

- Paraclinique:
 - Radiographies standard
 - Echographie
 - Scanner



LES FAUSSES ENTORSES DE CHEVILLE

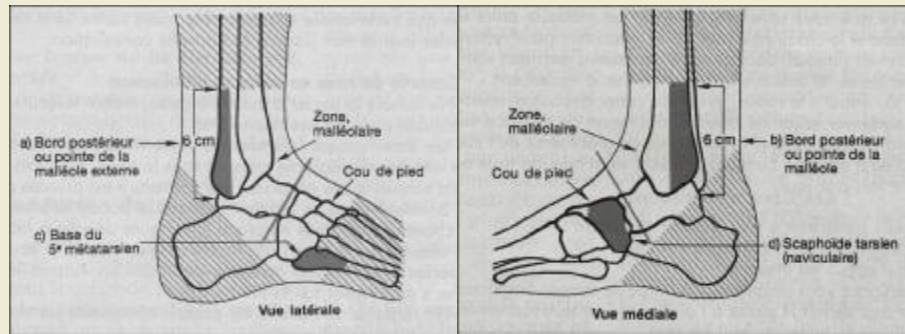
- Mécanisme lésionnel

- Clinique

- Ottawa

- Démarche systématique: syndesmose, péroniers latéraux, tendon Achille

- Paraclinique



LES FAUSSES ENTORSES DE CHEVILLE

- Merci de votre attention



- Des questions ?

